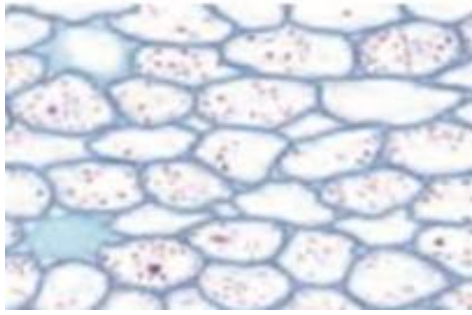


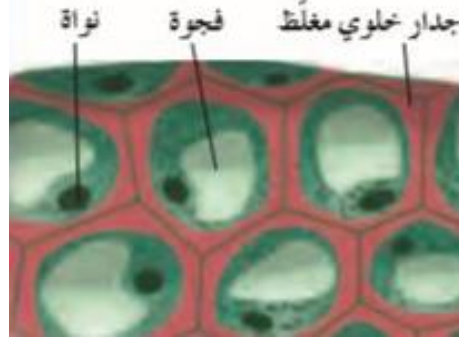




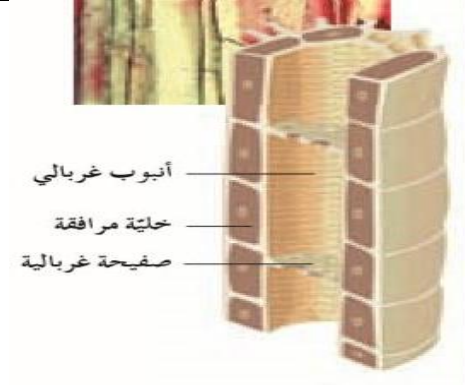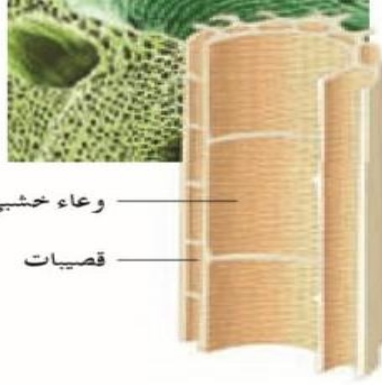
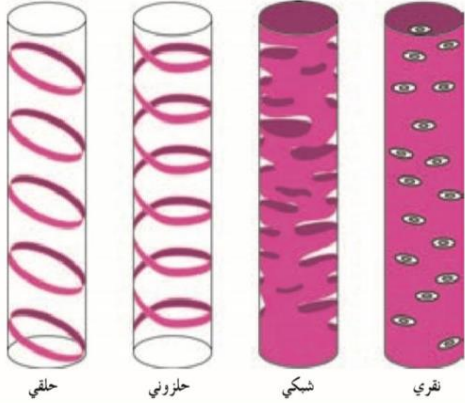
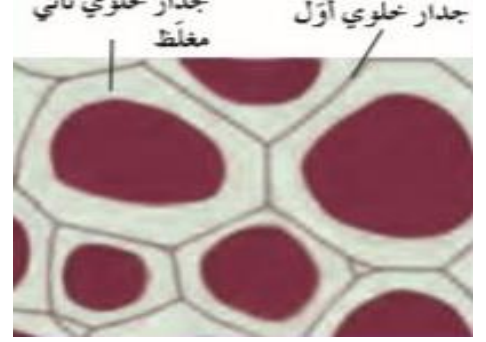
(شكل 30 أ) نسيج برانشيمي



(شكل 30 ب) نسيج كولنشيمي



(شكل 30 ج) نسيج إسكلرنشيمي




(شكل 27 ب) نسيج الخشب

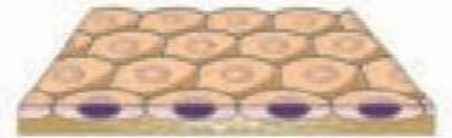
(شكل 27 أ) نسيج اللحاء



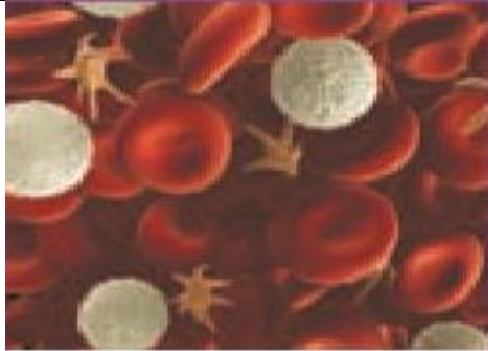نسيج عمودي مصفّف كاذب مؤلف من طبقات عدّة من الخلايا العمودية تبدو وكأنّها طبقة واحدة (بطانة القصبة الهوائية)



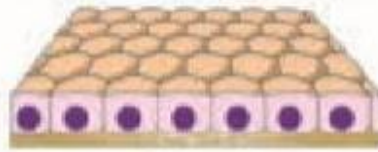
نسيج طلائي عمودي بسيط مؤلف من طبقة واحدة من الخلايا العمودية (بطانة المعدة والأمعاء)



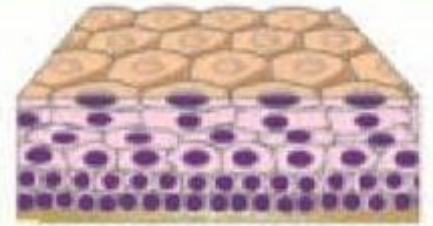
نسيج طلائي حرشفي بسيط مؤلف من طبقة واحدة من الخلايا المفلطة (الشعيرات الدموية وجدار الحويصلات الهوائية في الرئة)



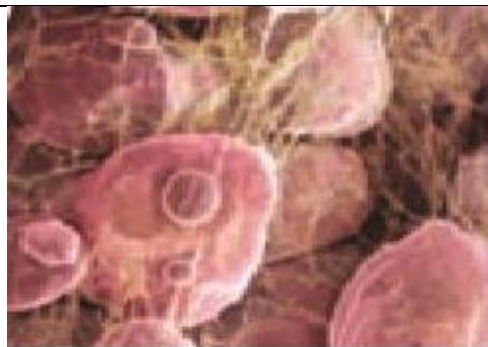نسيج ضامّ وعائي (الدم)



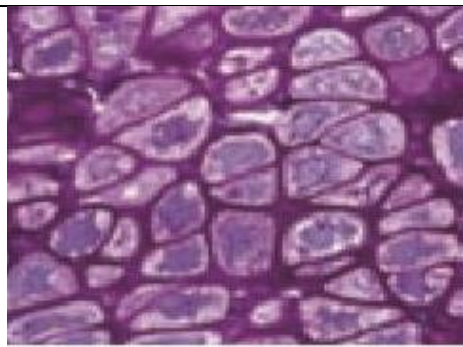
نسيج طلائي مكعبي بسيط مؤلف من طبقة واحدة من الخلايا المكعبة (أنابيب الكلية والكبد والبنكرياس)



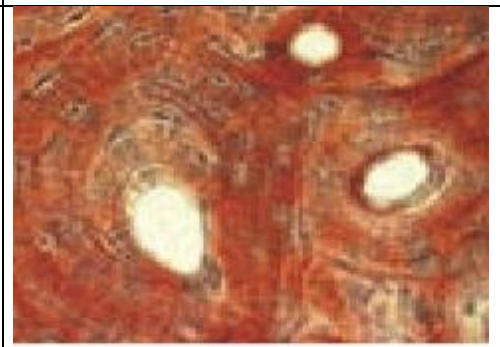
نسيج طلائي حرشفي مصفّف مؤلف من طبقات عدّة من الخلايا المفلطة (بشرة الجلد وبطانة الفم)



نسيج ضامّ دهني



نسيج ضامّ هيكلّي (غضروف)



نسيج ضامّ هيكلّي (عظم)





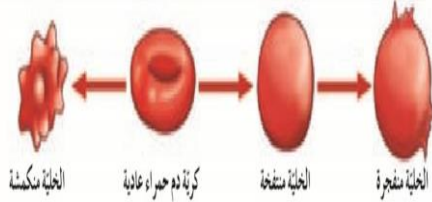
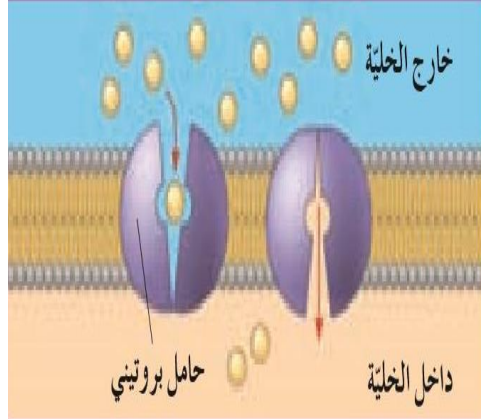
ألياف عضلية قلبية



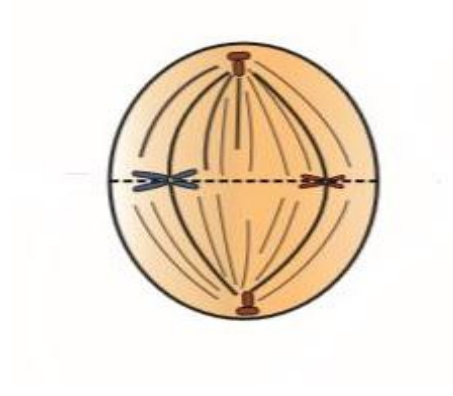
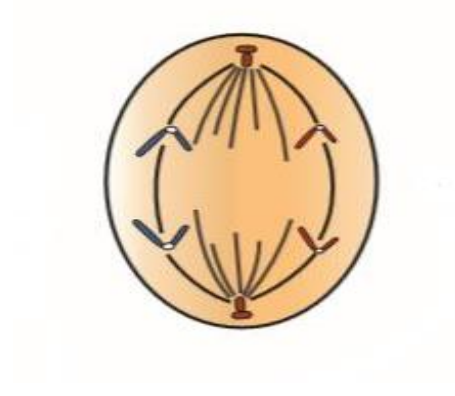
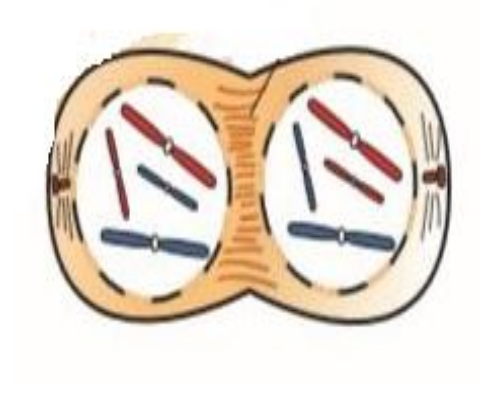

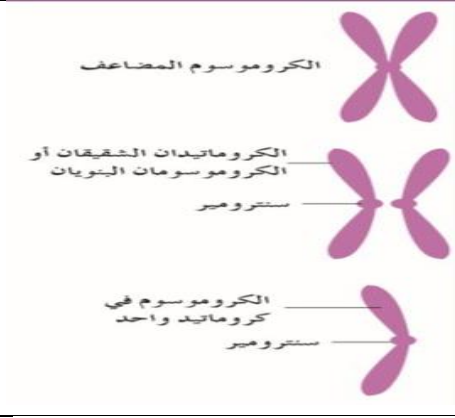
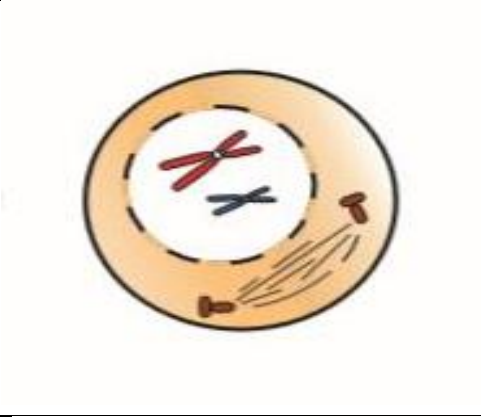
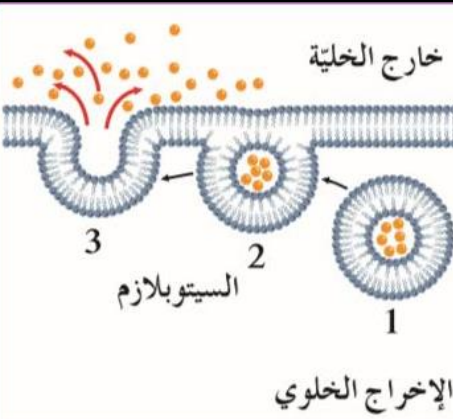
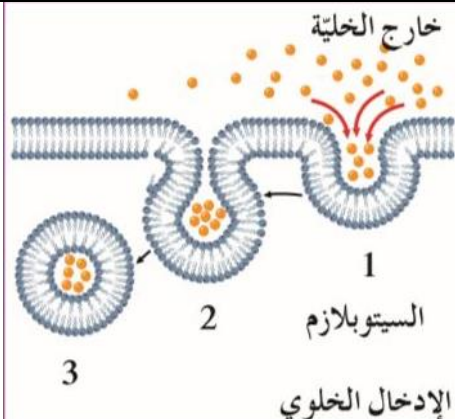

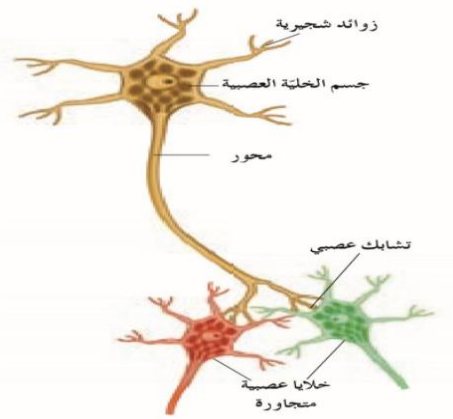
ألياف عضلية ملساء (لا إرادية وغير مخططة) في جدار القناة الهضمية

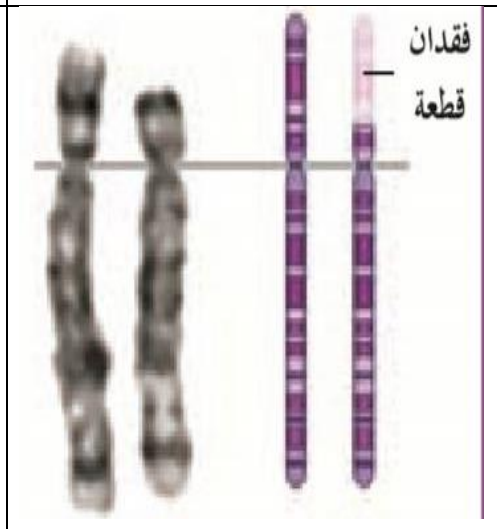
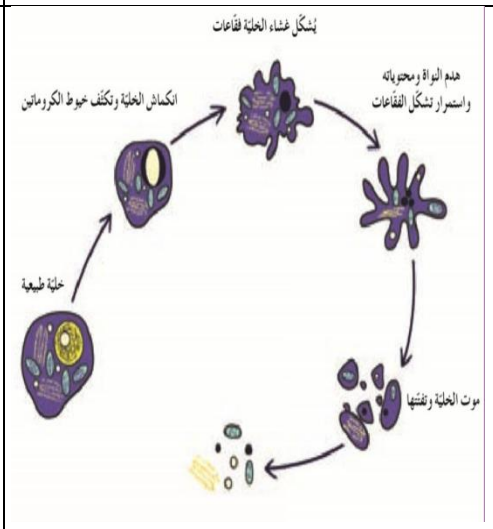
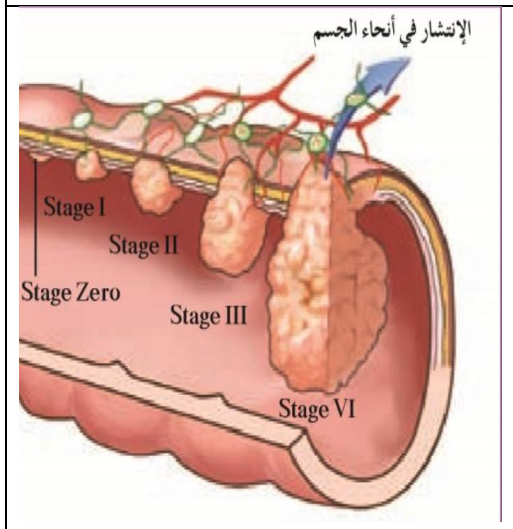
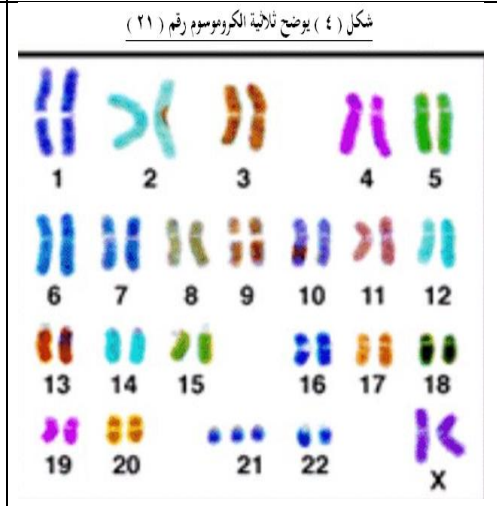
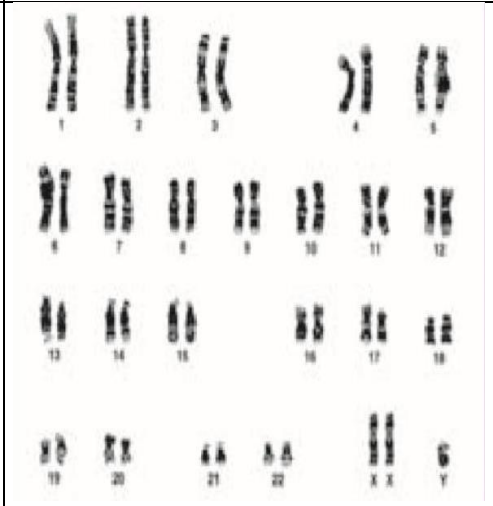
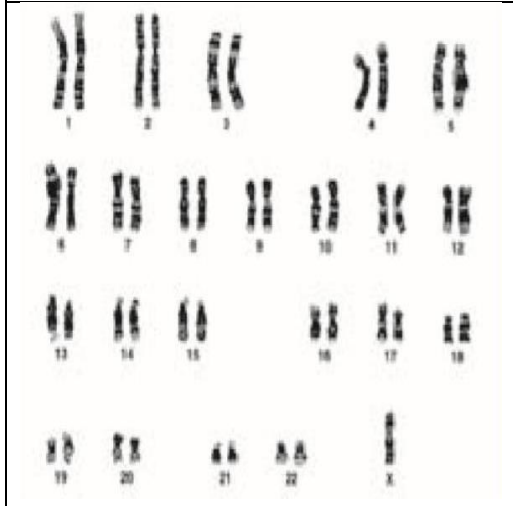
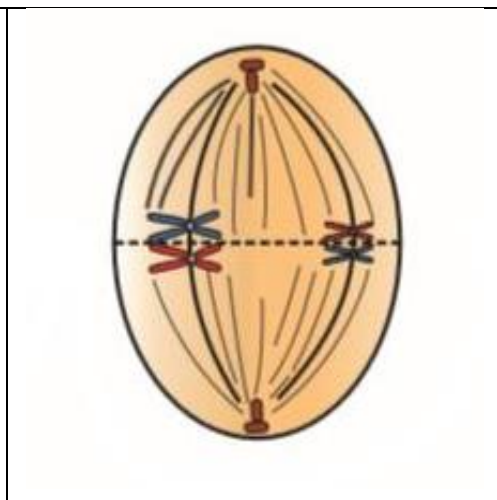
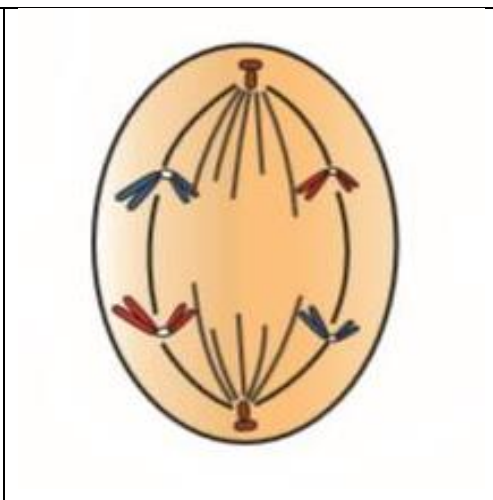
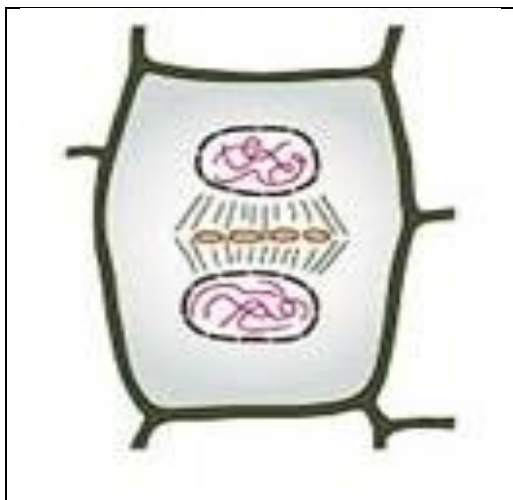

ألياف عضلية هيكلية (إرادية ومخططة) في عضلات الجسم



محلول منخفض التركيز (تركيز المواد الذائبة في المحلول خارج الخلية أقل من تركيزها داخل الخلية).  
 محلول متساوي التركيز (تركيز المواد الذائبة في المحلول خارج الخلية أعلى من تركيزها داخل الخلية).  
 محلول عالي التركيز (تركيز المواد الذائبة في المحلول خارج الخلية أعلى من تركيزها داخل الخلية).





مع تحياتي  
أيمن أبو المعالي